# Utilità della dermoscopia nelle ITS

Bruno Brunetti, Elisabetta Fulgione

La dermoscopia è una tecnica diagnostica non invasiva che permette la visualizzazione di caratteristiche morfologiche non visibili ad occhio nudo rappresentando un collegamento tra la dermatologia clinica (osservazione macroscopica) e la dermopatologia (osservazione microscopica).

Tale tecnica migliora l'accuratezza diagnostica clinica delle lesioni cutanee pigmentate, ma è ugualmente utile per la valutazione delle strutture vascolari non visibili ad occhio nudo.

Per tale motivo viene impiegata sia per la diagnosi differenziale delle lesioni cutanee pigmentate e non (compresi i tumori) che per le malattie infiammatorie e infettive.

Sono stati descritti modelli dermoscopici per diverse malattie infettive della pelle, comprese quelle virali, fungine e parassitarie.

## Infezioni Umane da Papillomavirus (HPV)

Diversi modelli dermoscopici sono stati descritti per le verruche genitali: il pattern più frequente è rappresentato da pattern vascolare punteggiato a "mosaico" (Figure 1-2-3) osservabile sia nel sesso femminile che nel sesso maschile.

L'osservazione di tale pattern permette la d.d con altre condizioni fisiologiche delle mucose genitali quali i grani di Fordyce, pattern vascolare a "ghirlanda", o angiocheratomi di Fordyce (pattern lacunare con lacune nero-bluastre).

*Figure 1-2-3.*

In un recente studio (1) oltre al pattern "*a mosaico*" sono stati descritti un pattern a *knoblike* ("*a manopola*") *fingerlike* ("*digitiforme*") (Tabella 1).

**Tabella 1.**

| | |
|---|---|
| **Mosaic (a mosaico)** | – Pattern con strutture appiattite e rotonde<br>– Il "mosaico" è costituito da elementi simili di diametro come pezzi di un puzzle |
| **Knoblike (a manopola)** | – Pattern con strutture arrotondate e aggregate tra di loro<br>– Tali strutture, simili sia in diametro che in lunghezza, conferiscono a questo modello un aspetto "a manopola" |
| **Fingerlike (digitiforme)** | – Pattern con strutture relativamente lunghe, le cui proiezioni appaiono separate tra di loro ma sono simili di diametro e differenti in lunghezza<br>– Tali strutture conferiscono a questo modello un aspetto "a dita" |

## Mollusco contagioso

Il pattern dermoscopico del mollusco contagioso è caratterizzato da vasi periferici con morfologia a corona che si localizzano nella periferia della lesione ed hanno una disposizione radiale. Centralmente si osserva una struttura amorfa poliglobulare di colore bianco-giallastro (Figure 4-5).

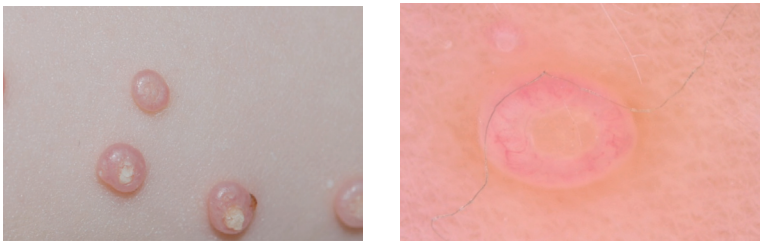

*Figure 4-5.*

## *Scabbia*

La ricerca dell'acaro della scabbia viene semplificata dall'osservazione dermoscopica: si osservano piccole strutture triangolari marrone scuro che si trovano alla fine di linee curve e ondulate biancastre, dando un aspetto che ricorda la scia di un jet. Microscopicamente, il triangolo marrone corrisponde alla testa dell'acaro, mentre il caratteristico cunicolo correla dermoscopicamente alla scia del jet (Figure 6-7).

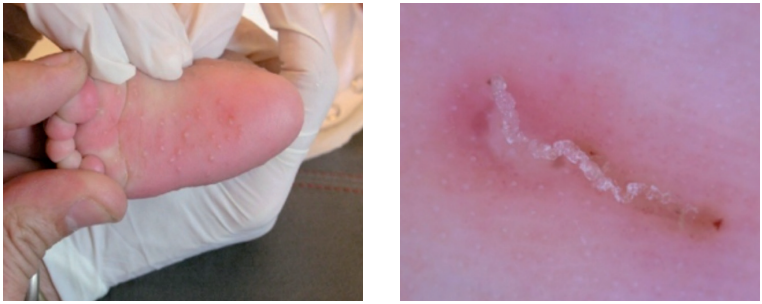

*Figure 6-7. Manifestazioni vescicolari a livello plantare nel bambino (sinistra) e immagine dermatoscopica del cunicolo scabbioso (destra).*

## *Altre parassitosi cutanee*

La dermoscopia della tungiasisi si presenta come un alone bianco giallastro con un foro (punto) centrale che contiene una struttura di colore marrone chiaro/nerastra circondata da un anello blunastro (Figure 8-9). Le aree grigio-bluastre corrispondono probabilmente alla esoscheletro del parassita o il suo intestino mentre l'alone bianco corrisponde all' addome dilatato del parassita che contiene le uova.

*Figure 8-9.*

La dermoscopia della pediculosi (Figure 10-11) del capo e del pube consente una diagnosi rapida e affidabile di queste parassitosi permettendo l'identificazione degli stessi pidocchi e delle lendini fissati al fusto del capello (Figura 10) e del pelo (Figura 11).

È stato recentemente riportato che le lendini contenenti ninfe vitali potrebbero essere dermoscopicamente distinte da lendini vuote e dalle cosiddette pseudo-lendini (gel o lacca attaccata ai capelli o forfora da dermatite seborroica). In vivo la dermoscopia delle lendini contenenti ninfe permette di osservare strutture ovoidali marroni che, se sono vuote, appaino traslucide.

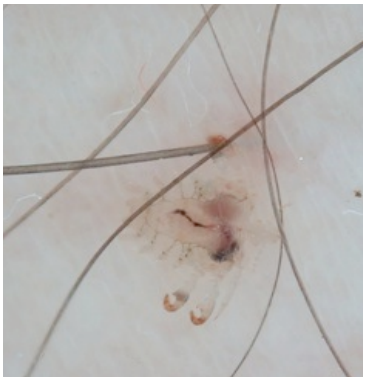

*Figure 10-11.*

Le pseudo-lendini dermoscopicamente appaiono, invece, come strutture amorfe e biancastre.

Le differenze dermoscopiche tra lendini vitali e vuote risulta utile anche per valutare l'efficacia del trattamento di monitoraggio in quanto la presenza di lendini vitali deve indurre a un proseguimento o la modifica della terapia.

L'utilità della dermoscopia nella diagnosi di pediculosi del capo è stata recentemente confermata da una serie più ampia di pazienti da Scanni e Bonifazi che ha anche introdotto il termine *entodermoscopi*a.

Il *Pediculus pubis*, inoltre, per le sue piccole dimensioni e per il colore chiaro (quando ha bevuto poco sangue) si confonde facilmente con la pelle rappresentando una diagnosi impegnativa per i medici che non hanno abbastanza esperienza in questo settore della parassitologia. Il dermatoscopio rende più facile la diagnosi soprattutto se coesistono ulteriori fattori forvianti dipendenti sia dal paziente che dall'infestazione stessa.

1. Se il paziente si lava molto spesso è facile che ci siano pochissimi esemplari di pidocchio e poche uova (pediculosi in incognito).
2. Se la paziente pratica tricotomia ampia (ceretta) i segni sono circoscritti alle poche aree pelose intatte su cui bisogna comunque concentrare l'attenzione.

3. Se il paziente ha una dermatite locale pre-esistente (es. psoriasi, dermatite atopica, dermatite seborroica) è più facile "dare la colpa" ad una di queste malattie perdendo di vista la causa vera. (pediculosi mascherata)
4. Se ci sono follicoliti (infezioni batteriche) conseguenza del grattamento si rischia di tener conto solo di questi segni perché più evidenti.
5. La piattola può essere migrata verso gli occhi e i capelli, luoghi che devono essere sempre inclusi nell'esame dermatologico o ginecologico specie se il pube è stato già rasato per iniziativa del paziente (auto diagnosi/terapie).

## Bibliografia

1) Zalaudek I, Argenziano G., Di Stefani , Ferrara G et al. Dermoscopy in General Dermatology. Dermatology 2006; 212: 7-18
2) Dermatoscopy of genital warts Huiting Dong, MD, DMSc, Dan Shu, MD et al. Journal of theAmerican Academy of Dermatology Volume 64, Issue 5, Pages 859-864 (May 2011)
3) Brunetti B, Vitiello A, Delfino S et al Findings in vivo of Sarcoptes scabiei with incident light microscopy. Eur J Dermatol 1998; 8- 266-267
4) Vazquez-LopezF, Kreusch j, Marghoob AA. Dermoscopic semiology: Further insights into vascular features by screening a large spectrum of nontumoral skin lesions. Br J Dermal 2004; 150:226-231
5) Scanni G, Bonifazi E. Viability of the head louse eggs in pediculosis capitis. A dermoscopy study. Eur J Pediatr. Dermatol 16,201-4, 2006